

INTRODUÇÃO

O aparecimento de um ou mais dentes que excedam a quantidade normal esperada para cada dentição é denominado de supranumerário. É um tipo de anomalia cuja etiologia ainda é desconhecida, pode ocorrer de várias formas, tamanhos e em diferentes locais do arco dentário. Dentes supranumerários que irrompem entre os incisivos são chamados de mesiodente, após o 3º molar são os distomolares e entre molares e pré-molares são os paramolares ou pré-paramolares. Ocorre com maior prevalência na maxila e o mais comum é o mesiodente.

OBJETIVO

Relatar um caso de supranumerário em localização atípica utilizando tecnologia da tomografia de feixe cônico *cone beam*.

RELATO DE CASO

Paciente do sexo feminino, 22 anos de idade queixava-se da presença de uma estrutura pequena e endurecida entre os dentes inferiores (Fig. 1). O exame clínico e os recursos de imagens revelaram a presença de um dente supranumerário localizado entre os dentes 46 e 47 cujo diagnóstico foi de um paramolar. A literatura revela que esta anomalia dentária é rara, principalmente entre o 1º e 2º molar mandibular. A paciente foi orientada a realizar a remoção cirúrgica, pois, o dente naquela localização poderia contribuir para a impactione alimentar.

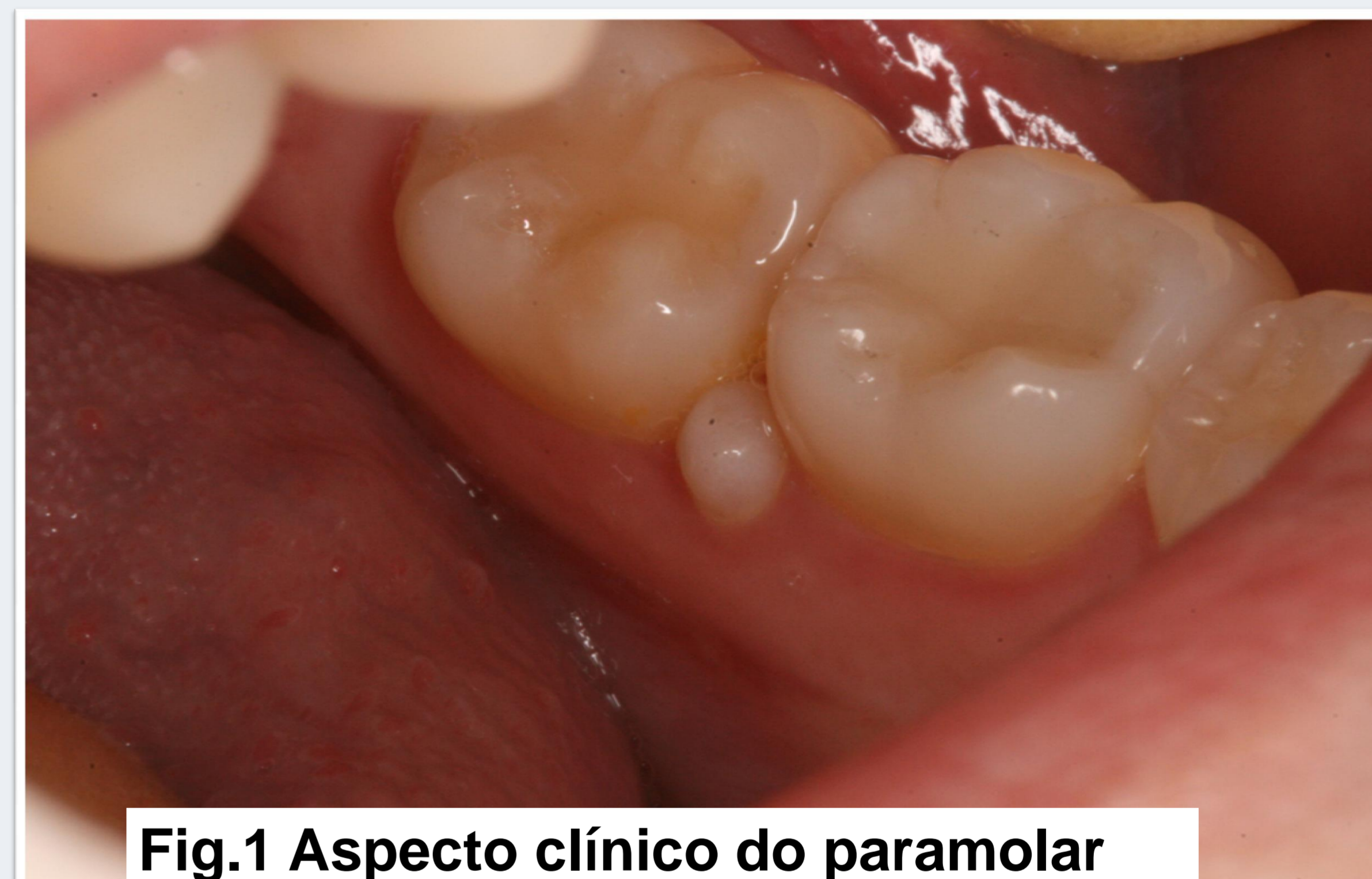

Fig.1 Aspecto clínico do paramolar

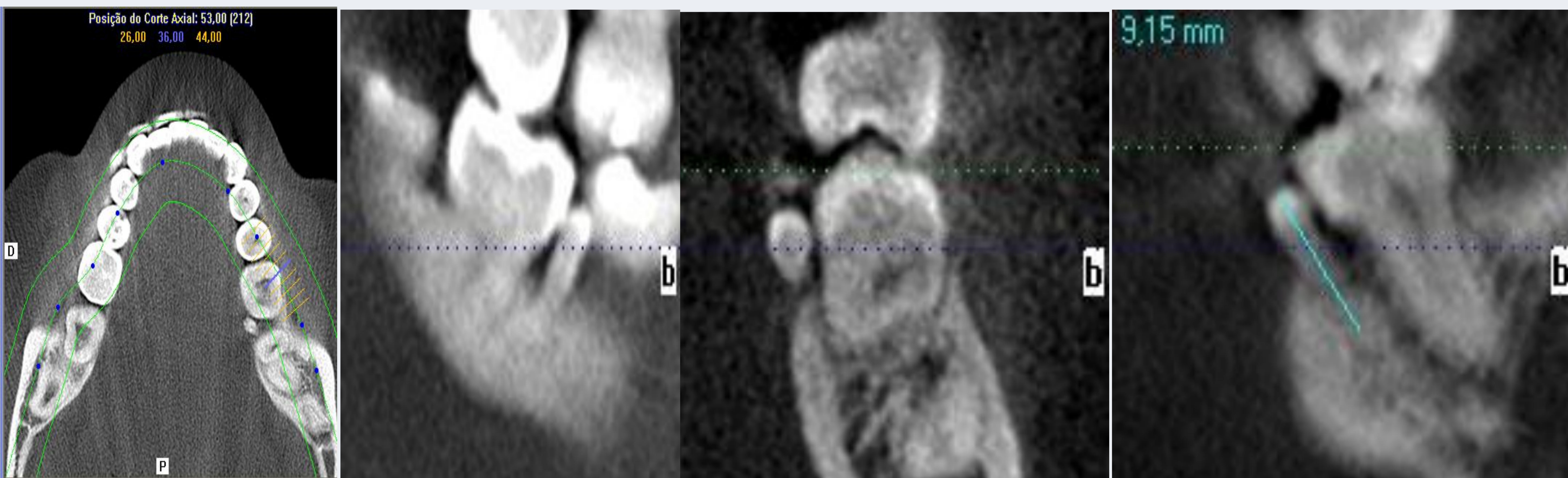


Fig.2 Imagens do paramolar na região de molares inferiores em corte tomográficos

CONCLUSÃO

Os recursos imaginológicos são imprescindíveis para o correto diagnóstico, pois em alguns casos os dentes estão fusionados o que dificulta a sua remoção; e se a imagem não for bem detalhada pode induzir o profissional ao erro.